Etmoiditis agudas en el niño

D Dehesdin
L Darmaillacq

Resumen. – El laberinto etmoidal está situado en el centro de las fosas nasales y de las otras cavidades sinusales. Su desarrollo embriológico precoz explica las particularidades de la infección etmoidal en el niño.
Los progresos de la tecnología de imágenes contribuyen a un diagnóstico precoz y permiten detectar las complicaciones, sobre todo oculares, que siguen siendo temibles y necesitan un tratamiento médico adecuado.
A pesar de los progresos realizados en materia de antibioticoterapia, estas complicaciones orbitarias necesitan un tratamiento quirúrgico para el cual deben considerarse, en la actualidad, las técnicas de endoscopia endonasal.

© 2001, Editions Scientifiques et Médicales Elsevier SAS, París. Todos los derechos reservados.

Palabras clave: etmoiditis aguda, niño, fisiopatología, diagnóstico, complicaciones, modalidades terapéuticas.

Reseña embriológica y anatómica del seno etmoidal

EMBRIOLOGÍA

Durante el quinto mes del desarrollo fetal, la cápsula nasal se fisura de adelante hacia atrás, delimitando así los repliegues laterales, futuros cornetes de la fosa nasal. Los surcos que separan estos repliegues forman los meatos principales. El surco situado entre los repliegues inferior y medio, futuro meato medio, es de gran importancia embriológica: se ahonda hacia afuera y arriba y da origen a un fondo de saco, el infundíbulo embrionario, verdadera celda madre de las celdillas etmoidales, de los senos frontales y maxilares.

Las celdillas etmoidales inician su crecimiento y división y, al mismo tiempo, comienza la osificación.

A los 7 meses, se pueden individualizar los diferentes grupos de celdas del laberinto etmoidal.

En el nacimiento, el laberinto etmoidal es el más desarrollado de los senos paranasales: las celdas son pequeñas, de 2 a 5 mm de diámetro, esféricas, y se desarrollan rápidamente durante los primeros meses de vida, en particular en el etmoides anterior.

Posteriormente, las celdas se alargan y el desarrollo se extiende a otros grupos de celdas. El desarrollo se completa entre los 11 y los 14 años. La osificación finaliza hacia los 7 años de edad.

Las otras cavidades sinusales paranasales tienen un desarrollo más tardío:

— la evolución de los senos maxilares, del tamaño de un haba en el nacimiento, está subordinada al desarrollo del maxilar superior; su crecimiento evoluciona hasta los 15 años de edad;

— los senos frontales se desarrollan a partir del infundíbulo embrionario o de una celdilla etmoidal anterior a los 3-4 años; son visibles radiológicamente a partir de los 5 a 7 años de edad;

— los senos esfenoidales se forman a partir de una celdilla etmoidal posterior entre los 3 y 5 años de edad y alcanzan su desarrollo definitivo en la adolescencia.

La diferencia en la ebolución cronológica de los senos paranasales explica las diferentes afecciones en función de la edad:

— en el lactante: cuadro de etmoiditis aislada;

— en el niño pequeño: etmoiditis asociada a veces a la afección de los senos maxilares;

— en el adolescente y el adulto: todos los senos pueden estar implicados en el proceso infeccioso.

ANATOMÍA

En el plano anatómico, las celdillas etmoidales se forman en las masas laterales del etmoides y están distribuidas en diferentes grupos separados por las raíces de los cornetes principales y rudimentarios, creando así un verdadero laberinto que presenta zonas débiles.

Las relaciones inmediatas del etmoides, hacia afuera con la cavidad orbitaria y su contenido y hacia arriba con la parte anterior de la base del cráneo, explican fácilmente la aparición de complicaciones de origen infeccioso:

— el etmoides está separado de la órbita por el hueso unguis adelante, y la lámina papirácea atrás, delgada y frágil, a veces dehiscente y atravesada por una red venosa muy desarrollada. El periostio orbitario, en ocasiones la única barrera entre el etmoides y el contenido de la cavidad orbi-

***Danièle Dehesdin** : Professeur des Universités, praticien hospitalier.*
***Laurent Darmaillacq** : Docteur en médecine.*
CHRU de Rouen, service d'oto-rhino-laryngologie et de chirurgie cervicofaciale, 1, rue de Germont, 76031 Rouen cedex, France.

taria, es una lámina fibrosa, resistente pero fácilmente desprendible de la pared ósea por fuera de las suturas;

— arriba, la lámina ósea que constituye la parte anterior de la base del cráneo es delgada pero resistente hacia afuera, más frágil hacia adentro a nivel de la lámina cribosa, perforada por los filetes nerviosos olfativos que explican La vascularización, particularmente desarrollada en el niño, contribuye a la propagación de la infección con punto de partida endonasal: la red venosa comprende múltiples anastomosis entre las venas sinusales por un lado y las venas orbitarias e intracraneales por el otro. Además, el sistema venoso oftálmico, desprovisto de válvulas, permite una circulación en doble sentido entre la órbita y las cavidades nasosinusales, tegumentos de la cara, región pterigoidea y senos cavernosos.

El drenaje linfático es particular a nivel de la órbita: desprovisto de vía linfática, el drenaje se efectúa por medio de las vainas vasculares. A nivel sinusal, el sistema linfático comunica con el de las fosas nasales y de las meninges y drena hacia los ganglios de la región retropterigomaxilar y la cadena yugulocarotídea.

Fisiopatología de la etmoiditis aguda y de sus complicaciones

Teniendo en cuenta los datos anatómicos y embriológicos, un proceso inflamatorio rinosinusal, muy común en el niño de corta edad, es responsable de una hiperplasia mucosa con edema que se propaga a las celdillas etmoidales, cuyos orificios de drenaje son de calibre reducido. La disminución de la actividad mucociliar produce un estancamiento de las secreciones, que también aumentan a causa de la hiperplasia de las glándulas secretoras de la mucosa. Este estancamiento predispone a la sobreinfección.

La etmoiditis aparece, de hecho, al mismo tiempo que la inflamación de las fosas nasales y se vuelve «autónoma» al quedar cercada por el bloqueo edematoso del meato medio.

La extensión del proceso infeccioso hacia los senos frontales y maxilares se hace por contigüidad.

EXTENSIÓN ORBITARIA

Las complicaciones orbitarias han sido descritas inicialmente por Hubert.

La propagación de la infección hacia la órbita se efectúa por vía ósea por los conductos vasculares a nivel del unguis o a través de dehiscencias congénitas de la lámina papirácea o por las zonas de necrosis ósea, que explican así el desprendimiento de la periórbita. La infección puede seguir también las vainas vasculares o propagarse directamente por la rica red venosa que permite el paso de émbolos sépticos hacia la órbita, responsables en tal caso de un absceso intraorbitario.

Hacia delante, el tabique orbitario, expansión del periostio orbitario, extendido entre el reborde orbitario y el tarso palpebral, permite determinar las afecciones preseptales y retroseptales.

La clasificación de Chandler [11] sigue siendo utilizada para describir los diferentes estadios anatomoclínicos de la afección orbitaria de la sinusitis etmoidal. Los cinco estadios de gravedad creciente tienen correlación con un pronóstico cada vez más sombrío para la función visual y oculomotora, responsable de graves secuelas:

— *estadio I:* en la celulitis periorbitaria o preseptal, la inflamación sinusal comporta una dificultad para el drenaje venoso de la órbita y genera un edema palpebral sin exoftalmía ni trastornos oculomotores, ni modificación de la agudeza visual;

— *estadio II:* la celulitis orbitaria resulta de una propagación del edema que infiltra la grasa orbitaria con exoftalmía axial sin daño de la oculomotricidad ni de la visión;

— *estadio III:* el absceso orbitario subperióstico con exoftalmía desplaza el globo hacia abajo y afuera y provoca oftalmoplejía parcial; la agudeza visual puede sufrir modificaciones a partir de este estadio;

— *estadio IV:* el absceso orbitario, en el seno de la grasa orbitaria, conlleva una exoftalmía importante con oftalmoplejía y alteración visual;

— *estadio V:* es el que corresponde a la trombosis del seno cavernoso. La propagación del proceso infeccioso por vía hematógena produce una ceguera con oftalmoplejía completa y signos óculo-orbitarios contralaterales con reacción meníngea y alteración del estado general.

La disminución de la agudeza visual es multifactorial: compresión y anoxia del nervio óptico, tromboflebitis de los vasos retinianos y del nervio óptico, neuritis óptica y toxicidad bacteriana local [34]. Una isquemia retiniana o del nervio óptico superior a 90 minutos provoca un daño irreversible en la visión.

EXTENSIÓN INTRACRANEAL

Rara vez se debe a una etmoiditis aislada. Normalmente es consecuencia de una afección del seno frontal o esfenoidal y, por lo tanto, aparece en el niño mayor o en el adolescente. El proceso infeccioso se extiende por vía venosa o por el intermedio de una osteítis, sobre todo de la pared posterior del seno frontal, y se difunde a la meninge, a los espacios extra- o subdurales, incluso al parénquima cerebral [20].

La osteítis afecta más raramente a la bóveda craneal.

Las complicaciones endocraneales son excepcionales pero siguen siendo responsables de un porcentaje no despreciable de secuelas, del orden del 25 al 40 %.

Terreno

FRECUENCIA

Es difícil establecer la frecuencia de la etmoiditis en el niño; un buen número de episodios son tratados en el estadio inicial, no exteriorizado, como una rinofaringitis muy febril. Para Henriksson, la sinusitis en el niño requiere hospitalización en menos del 0,5 % de los casos.

En el estadio de complicación, es decir cuando la inflamación pasa los límites del etmoides, la media de edad se sitúa en 6,1 años para los edemas periorbitarios con sinusitis, y entre 7 y 10,5 años para los abscesos [49, 54].

La distribución por franjas de edad muestra dos picos en la frecuencia: el primero entre 1 y 5 años, y el segundo, más importante, entre 11 y 15 años [19, 36, 52].

La celulitis preseptal es más frecuente en el niño menor de 3 años [1, 41].

La afección retroseptal es rara: el 4 % de 241 casos de celulitis de la región orbitaria [56]; la frecuencia varía entre el 4 y el 28 % (Jackson). Para Fearon, la celulitis retroseptal es la complicación más frecuente. Él ha registrado en 25 años 159 complicaciones orbitarias en 6 770 pacientes afectados de sinusitis; 17 de ellas con secuelas oculares graves.

Para Skedros y Gutowsky, el riesgo de etmoiditis exteriorizada es equivalente en cualquier franja de edad. Para Morgan, el riesgo de absceso subperióstico es más frecuente en el niño de 10 a 15 años, aunque observa una disminución en la frecuencia de las etmoiditis con la edad. Para Samad, en una serie de 29 pacientes de 7 meses a 12 años de edad, el estadio I de Chandler es de lejos el más frecuente (75,8%); el absceso subperióstico representa el 17,2 %, en tanto que encontró la celulitis orbitaria simple en sólo dos casos, es decir, un 6,8 %; no observó en su serie abscesos intraorbitarios ni tromboflebitis del seno cavernoso.

La etmoiditis es muy rara en el lactante; las formas con absceso son excepcionales, pero algunos casos recientes han sido señalados por Challier y Saunders.

SEX-RATIO

En algunos estudios se observa un predominio masculino: 28 niños por 18 niñas en la publicación de Moloney, 126 niños por 93 niñas en el estudio de Henriksson. Skedros encuentra una proporción de 19 niños por 11 niñas, portadores de abscesos subperiósticos. Por el contrario, en el trabajo de Aïdan, la proporción es inversa: 17 niñas por 11 niños.

FACTORES PREDISPONENTES

La influencia estacional hace aparecer dos picos, en invierno y en primavera [1, 29], lo cual corresponde a los períodos de rinofaringitis.

Para Henriksson, el asma y las alergias estacionales son factores predisponentes para las sinusitis agudas o crónicas (12 % de los casos), pero de manera no significativa.

Para Healy, los trastornos locales de la inmunidad nasal y los déficits inmunitarios expondrían a complicaciones óculo-orbitarias durante las sinusitis, al igual que las hipogammaglobulinemias y los tratamientos inmunodepresores como las quimioterapias y corticoterapias. Para Dewever, los déficits inmunitarios congénitos o adquiridos sólo se encuentran en el 3 % de los casos.

El papel potencial de un foco infeccioso dentario o de la evolución de los gérmenes dentarios casi no se menciona en la literatura [9].

Algunos autores recuerdan el papel favorecedor de los baños en piscina en los días precedentes a la infección sinusal [27, 28, 36].

Bacteriología

El estudio bacteriológico de las etmoiditis sólo está documentado en las complicaciones óculo-orbitarias o meníngeas.

Los gérmenes causales son principalmente aerobios. Los gérmenes anaerobios se encontrarían asociados en el 43 % de los casos; probablemente se subestime su frecuencia y se necesite una búsqueda apropiada para adecuar el tratamiento antibiótico [9].

Ciertos gérmenes parecen presentar una agresividad importante, atestiguada por la rápida evolución y las complicaciones, pero habría que pensar, en primer lugar, en el aumento de la resistencia a los tratamientos antibióticos dados en primera instancia.

Según la edad, el estafilococo dorado sería el más frecuente en el período neonatal [51]; hasta los 5 años predominan *Haemophilus influenzae* y *Streptococcus pneumoniae;* luego de los 5 años se observan el estafilococo dorado, el neumococo, estreptococos del grupo A y rara vez gérmenes anaerobios o bacilos gramnegativos.

Para algunos autores, *Haemophilus influenzae* de tipo Ib, neumococo y anaerobios son los responsables de las complicaciones meníngeas [25, 44]. Mientras que *Staphylococcus aureus* o *S. epidermidis,* estreptococos y anaerobios suelen ser los responsables de las complicaciones orbitarias.

Es frecuente una bacteriemia en el niño de corta edad: el 33 % en el niño menor de 4 años.

La incidencia disminuye al aumentar la edad, para alcanzar el 5 % en el adolescente [52].

La existencia de gérmenes saprófitos de las vías aéreas y conjuntivas hace difícil la interpretación de las muestras locales.

La fibroscopia endonasal permite orientar la toma de la muestra bajo el cornete medio y parece dar mejores resultados. Otros gérmenes pueden participar en el proceso infeccioso volviéndose patógenos en ciertas circunstancias, p. ej. *Moraxella catharralis, Eikinella corrodens* o ciertos estreptococos.

Para Quinet, las muestras importantes son realizadas in situ o por hemocultivos y son positivas en el 40 al 60 % de los casos de etmoiditis con complicaciones orbitarias.

Clínica

La etmoiditis aguda es normalmente aislada y evoluciona clásicamente bajo dos formas: no exteriorizada y exteriorizada.

FORMA NO EXTERIORIZADA

Parece una afección viral banal con rinorrea clara o mucopurulenta, otalgias, pero los signos generales deben alertar a partir de este estadio ya que la fiebre es normalmente más elevada, alrededor de 39 °C, y el paciente está decaído. El niño mayor de 5 años puede quejarse de cefaleas frontoorbitarias intensas y paroxísticas, pero éstas son difíciles de precisar en el niño pequeño o el lactante. No obstante, constituirían uno de los síntomas de alerta más característicos.

En este estadio, los signos físicos no son específicos y asocian un enrojecimiento de la mucosa nasal que está edematizada y un aspecto inflamatorio de la membrana timpánica. La presencia de un derrame purulento a nivel del meato medio es más reveladora pero difícil de visualizar en el niño pequeño. Los signos predominan de un lado. Se puede observar un leve edema conjuntivopalpebral o un dolor localizado en el ángulo interno del ojo a la palpación.

Raramente se piden exámenes radiológicos en este estadio que evoca ante todo una rinofaringitis severa. La temperatura se atribuye a la inflamación del oído medio, que a su vez explica la prescripción de una antibioticoterapia precoz evitando así el paso a la forma exteriorizada.

FORMA EXTERIORIZADA

Evoluciona en dos estadios y corresponde a una fase de complicación ya que se debe a una extensión del proceso inflamatorio e infeccioso más allá del etmoides.

■ *Fase edematosa*

El edema puede estar localizado en la región pretarsal y corresponde entonces al estadio I de la clasificación de Chandler. Esta celulitis periorbitaria genera un edema palpebral unilateral que predomina en el ángulo interno del ojo, fundamentalmente en el párpado superior. Puede estar asociada una conjuntivitis, pero no hay ningún trastorno oculomotor ni alteración visual. El cuadro febril es a menudo importante. El edema puede afectar a la cavidad orbitaria y dar origen a un cuadro de celulitis orbitaria, estadio II de Chandler. Aparece una exoftalmía axial, de grado variable, reductible pero dolorosa, con quemosis y enrojecimiento conjuntival. Los movimientos oculares pueden estar limitados, la agudeza visual se conserva pero debe ser controlada, su disminución manifiesta la progresión del edema.

La distinción entre estas dos fases es arbitraria y a veces difícil de establecer ya que la importancia del edema torna difícil el examen oftalmológico completo.

Los signos generales son importantes.

■ *Fase de supuración*

La fiebre se eleva a 40 °C con escalofríos y alteración del estado general; los dolores son frecuentemente violentos y causan insomnio.

El absceso subperióstico genera un cuadro insidioso que evoluciona como una celulitis orbitaria con edema palpebral predominante en el ángulo interno, exoftalmía y disminución de la movilidad del globo ocular en los movimientos de abducción. Pero aunque la exoftalmía sigue siendo reductible, el ojo es desplazado hacia abajo y afuera, y la agudeza visual disminuye. En el seno del edema palpebral, se palpa a veces una tumefacción en el ángulo interno del ojo, allí donde el dolor es agudo y localizado.

El flemón orbitario, estadio III de Chandler, conlleva una exoftalmía directa pero irreductible, dolorosa, que impide la oclusión del ojo. La quemosis es importante con edema a veces violáceo del párpado. En el examen se encuentra una oftalmoplejía completa, y una disminución importante de la agudeza visual.

La propagación a lo largo del canal óptico o por vía venosa puede ser causa de una ceguera con abolición del reflejo fotomotor, anestesia corneana, incluso bilateralización de los signos oftalmológicos. Esto manifiesta la afección del seno cavernoso en medio de un cuadro de gran alteración del estado general, muy febril, con signos meníngeos en un niño postrado que presenta trastornos del comportamiento.

Diagnóstico

De hecho, la distinción entre la forma edematosa y la supurada debe seguir siendo el elemento esencial del diagnóstico, ya que el pronóstico y el tratamiento son diferentes. Deben buscarse tres signos: la movilidad del globo, la exoftalmía, de tipo directo o indirecto y su reductibilidad, y el reflejo fotomotor; pero hay que subrayar la dificultad de un examen oftalmológico completo y preciso en la urgencia, en particular en el niño de corta edad y habida cuenta de la quemosis y del edema palpebral. El examen clínico permite el diagnóstico entre la afección pre- y retroseptal en dos tercios de los casos [15].

— La exoftalmía es un signo particularmente específico de la afección retroseptal (97,4 %).

— Lo mismo sucede con los trastornos de la oculomotricidad (100 %), que no son, sin embargo, muy sensibles (20 %).

— La intensidad del edema palpebral es variable según la localización: cuando el edema se vuelve importante, con un ojo que no se abre espontáneamente, la afección retroseptal es significativamente más frecuente ($p = 0,01$).

En cuanto existe la sospecha de afección retroseptal, es indispensable la evaluación radiológica y, en particular, la tomografía computarizada.

Evaluación radiológica

EVALUACIÓN RADIOLÓGICA ESTÁNDAR DE NARIZ-FRENTE

Muestra una asimetría entre las dos regiones etmoidales, argumento a favor del diagnóstico de etmoiditis, pero no aporta ningún argumento para confirmar una complicación ocular o endocraneal. No tendría ningún valor en el niño menor de 4 años [24].

Las radiografías estándar son de interpretación difícil a causa del edema de las partes blandas [40].

EXAMEN TOMOGRÁFICO

Ocupa un lugar esencial, confirmado por todos los estudios de la literatura [12, 17, 23, 24, 54, 58]. Este examen necesita a menudo una sedación en los niños de corta edad.

El protocolo debe incluir idealmente placas sin y con contraste para hacer la distinción entre el estadio edematoso y el supurado [12].

Permite un estudio completo de las cavidades rinosinusales y precisa el grado de afección, inflamación o supuración, así como el sitio exacto de las lesiones, con una muy buena sensibilidad, y permite definir con precisión el contenido de la cavidad orbitaria *(figs. 1 a 5)*. Los diferentes estudios subrayan la fiabilidad de este examen, en particular en las complicaciones graves retroseptales tales como el absceso subperióstico y el intraorbitario, en los cuales el escáner nunca falló [17, 23, 24, 58]. Por supuesto, es indispensable cuando existe una exoftalmía no axial, un trastorno oculomotor o una alteración visual, o en caso de complicación endocraneal.

RESONANCIA MAGNÉTICA

No parece necesaria en la fase aguda, salvo en los casos en que se sospecha una complicación endocraneal [4]. Ninguna publicación hace referencia a esto. Por el contrario, es indispensable en caso de patología crónica subyacente, alejada del episodio agudo.

ECOGRAFÍA

Citada por ciertos autores americanos [22, 52], fue objeto de un estudio comparativo con la tomografía computarizada (TC) [40].

La ecografía en modo B permite buscar una afección retroseptal con la misma sensibilidad que el escáner. Asociada al doppler color permitiría evidenciar signos indirectos de la trombosis del seno cavernoso. La determinación, por la ecografía, de que el espacio retroseptal está indemne, tendría la ventaja de evitar el uso del escáner y de orientar hacia un tratamiento puramente médico [40]. Su dependencia en la experiencia del operador es, sin embargo, un factor limitante.

Diagnóstico diferencial

El diagnóstico de etmoiditis aguda es a menudo fácilmente realizable en el examen clínico, a partir de la asociación de rinitis purulenta muy febril con cefaleas y manifestaciones inflamatorias oculoorbitarias unilaterales.

El diagnóstico entre las formas edematosas y supuradas, cuyos tratamientos son diferentes, sigue siendo difícil a partir únicamente de los datos clínicos. El escáner realizado en la urgencia permite hacer esta distinción fundamental.

Sin embargo, una tumefacción orbitaria inflamatoria aguda obliga a considerar:

— una afección sinusal maxilar o frontal aislada: aparece en el niño mayor o adolescente;

— una conjuntivitis: asocia un ojo rojo y, a veces, un aumento moderado de la temperatura. En las formas graves, puede ser responsable de un edema palpebral asociado;

— una dacriocistitis: la tumefacción permanece localizada en el ángulo interno del ojo con secreción de pus a nivel de la carúncula lagrimal. La radiografía estándar o una TC, en caso de duda, permiten confirmar la integridad de las celdillas etmoidales;

— un absceso dentario: puede explicar un edema yugopalpebral en un contexto febril, pero el examen clínico otorrinolaringológico endobucal detecta el diente causal;

— un forúnculo del párpado o una celulitis cutánea secundaria a un herida de la cara: dan un cuadro similar al de una celulitis preseptal. Sin embargo, la anamnesis orienta el diagnóstico;

— la erisipela en su forma flemonosa: puede plantear un problema de diagnóstico. El examen cuidadoso busca el clásico reborde periférico palpable. Se realiza un escáner ante la menor duda;

— un edema yugopalpebral de color violáceo, de aparición rápida, mal delimitado, con fiebre elevada: hace pensar en una celulitis por Haemophilus, en particular en el niño de 3

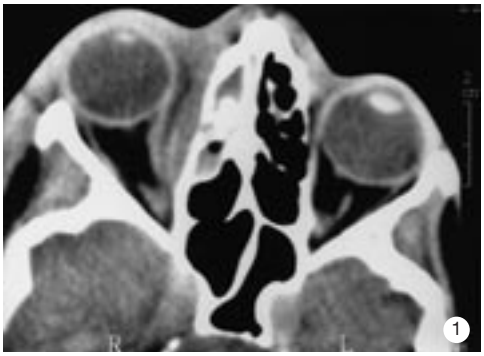

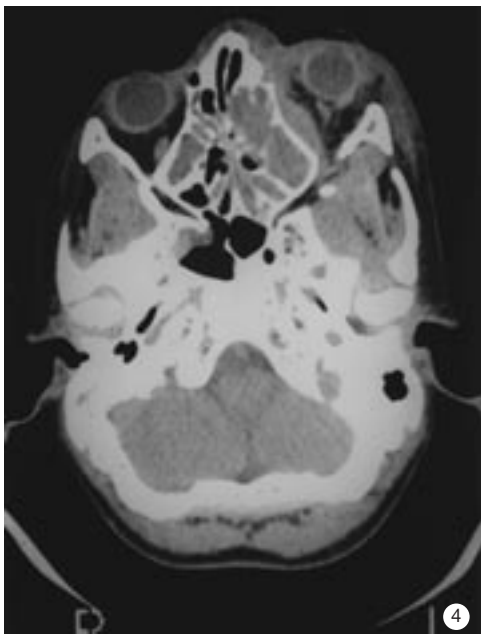

1 *Corte tomográfico axial. Opacidad etmoidal anterior derecha con absceso subperióstico medial que comprime el músculo recto interno y el globo ocular.*

2 *Corte tomográfico axial. Opacidad etmoidal derecha con dehiscencia de la lámina papirácea, desprendimiento del periostio y engrosamiento del músculo recto interno.*

3 *Corte tomográfico coronal (el mismo niño). Absceso subperióstico orbitario superointerno.*

4 *Corte tomográfico axial. Opacidad etmoidal izquierda con absceso subperióstico.*

5 *Corte tomográfico coronal. Opacidad etmoidal izquierda con absceso en el ángulo inferointerno de la órbita. Opacidad asociada de los dos senos maxilares.*

meses a 3 años, y la radiografía de los senos muestra que el seno etmoidal no es el responsable.

— una picadura de insecto: se diagnostica por la anamnesis y el examen físico que detecta el lugar de la picadura. El edema es rápidamente resolutivo.

No debe olvidarse un tumor orbitario como un sarcoma, un linfangioma o la localización orbitaria de una leucosis, que pueden manifestarse por una exoftalmía rápida con signos inflamatorios. La TC contribuye al diagnóstico.

Tratamiento

Habida cuenta del riesgo no tanto vital cuanto funcional, la etmoiditis aguda requiere una atención rápida y adecuada que comporta siempre un tratamiento médico.

TRATAMIENTO LOCAL

Es necesario siempre, asociando una desinfección rinofaríngea cuidadosa, el uso de fluidificantes y vasoconstrictores

locales. Sistemáticamente se realizan cuidados oculares con instilación de un colirio antiséptico.

TRATAMIENTO ANTIBIÓTICO

Se prescribe el tratamiento antibiótico por vía endovenosa cuando aparece el edema orbitario. Se comienza a partir de la toma de muestras, pero sin esperar sus resultados. Este tratamiento empírico utiliza una antibioticoterapia de amplio espectro, eficaz contra los gérmenes habituales principales. Los protocolos propuestos en la literatura son variados.

Se recomienda ya sea una cefalosporina de tercera generación sola, o bien la asociación amoxicilina-ácido clavulánico con posible adición de un aminoglucósido [4]. La sospecha de un estafilococo, en particular meticilina-resistente, obliga a asociar fosfomicina o vancomicina. La sensibilidad inconstante de los gérmenes anaerobios hace que se prefiera la asociación con un imidazólico. La duración de la antibioticoterapia intravenosa es de 7 a 14 días, con posible relevo por la vía oral durante 10 a 12 días en cuanto la apirexia es estable y los signos inflamatorios locales han desaparecido [1, 44]. En caso de complicación endocraneal o de osteítis, la administración por vía endovenosa se mantiene como mínimo durante un mes. El tratamiento antiinflamatorio no esteroideo es controvertido. Si la evolución clínica es favorable con el tratamiento antibiótico, puede discutirse secundariamente una corticoterapia.

TRATAMIENTO QUIRÚRGICO

Es realizado en la urgencia por la mayoría de los equipos cuando existe un absceso subperióstico u orbitario, en razón del riesgo funcional visual. También permite un estudio bacteriológico de las muestras.

La indicación se basa en los datos clínicos, en particular del examen oftalmológico, y es ratificada por la TC que confirma el absceso y su localización precisa.

El drenaje por vía externa, realizado por una corta incisión del lado interno, con abertura del periostio de la pared interna de la órbita hasta la lámina papirácea y colocación de un dren para efectuar los lavados sin manipulación ósea asociada, sigue siendo el tratamiento clásico [6, 25, 36].

Para otros, debe efectuarse una etmoidectomía por vía externa o endonasal al mismo tiempo que el tratamiento quirúrgico [4, 18, 21, 22, 28, 54].

Algunos autores recomiendan la vía endoscópica para el drenaje de los abscesos subperiósticos; esta vía mínima no invasiva permite abrir la lámina papirácea después de la realización de una etmoidectomía (Deutsch, Kessler [4, 18, 35]). El principal argumento es la resolución más rápida de los signos inflamatorios a nivel orbitario, sin cicatriz externa, siendo así más breve el período de hospitalización [4]. Froehlich insiste en el hecho de que la etmoidectomía anterior, sola, es suficiente, y que es realizable en el niño cualquiera sea su edad. Los autores coinciden en el hecho de que el operador debe estar particularmente entrenado para esta maniobra endoscópica, que las condiciones anatómicas no siempre son favorables en razón de la estrechez de las fosas nasales y del sangrado asociado a la patología inflamatoria aguda de la mucosa nasal [35, 38].

INDICACIONES

Clásicamente, el tratamiento quirúrgico resulta imperativo en cuanto se confirma el absceso por el escáner, si hay disminución de la agudeza visual, en caso de oftalmoplejía, de agravación de la exoftalmía o incluso de la no regresión de los signos inflamatorios tras 48 horas de tratamiento antibiótico.

Algunos autores proponen sólo un tratamiento médico, incluso en caso de absceso confirmado, si no disminuye la agudeza visual [22, 46, 55, 58]. Sajjadian ha señalado recientemente una serie de 12 casos de abscesos subperiósticos en el niño, tratados según el protocolo de Goodwin y Soulière con éxito, sin secuelas. Sin embargo, subraya la necesidad de un seguimiento médico, en particular oftalmológico, extremadamente riguroso, incluso el traslado a un centro hiperespecializado. Es necesario recordar la dificultad del examen oftalmológico, sobre todo en el niño de corta edad, teniendo en cuenta el edema. También es necesario saber que el riesgo de ceguera en las afecciones retroseptales es del 10,5 % para Patt y, por último, que una isquemia de la retina o del nervio óptico superior a 90 minutos implica alteraciones irreversibles de la visión [22].

Evolución

La duración del seguimiento es variable luego del episodio agudo y pocos estudios en la literatura mencionan la evolución posterior a la etmoiditis aguda. Soulière comentó un estudio de diez casos de abscesos subperiósticos con una perspectiva de 18 meses: la recuperación fue completa, clínica y radiológica. Una encuesta retrospectiva llevada a cabo en 15 casos de abscesos subperiósticos encontró tres casos de asma, cinco de rinitis alérgica y uno de *non allergic rhinitis eosinophilic syndrom* (NARES) manifestados secundariamente al episodio sinusal agudo. No se ha observado mucoviscidosis (Darmaillacq).

Para Henriksson, las alergias estacionales, asma y poliposis son factores predisponentes pero no significativos.

En los pacientes, niños o adultos, portadores de infecciones sinusales recidivantes, el estudio de la literatura sobre el tema encuentra numerosas variaciones anatómicas tales como concha bullosa, celda de Haller, bullas etmoidales prominentes, atelectasia del seno maxilar, desviación septal o inversión de curvatura del cornete medio.

El examen clínico de control, a distancia del episodio agudo, debe buscar una anomalía endonasal y descartar una mucoviscidosis, un terreno alérgico o una patología sinusal crónica.

El seguimiento con TC sólo encuentra discretas anomalías en forma de opacidades o de espesamientos mucosos que persisten a distancia del episodio agudo, aislados y sin sintomatología funcional. Para Lusk, estas anomalías en la TC están presentes en los niños asintomáticos en el 25 al 50 % de los casos y se encuentran en el 31 al 81 % en niños que han tenido una infección reciente de las vías aéreas superiores. Por lo tanto, el seguimiento con TC no está indicado en ausencia de sintomatología o de anomalía en el examen clínico.

Conclusión

La etmoiditis aguda del niño por lo general es de diagnóstico fácil. Lo esencial es reconocer precozmente una forma exteriorizada y abscedada a través de un examen clínico preciso complementado, ante la menor duda, con el escáner. Justifica un tratamiento médico adecuado, instaurado rápidamente para prevenir las complicaciones visuales, siempre temibles. El drenaje quirúrgico es indispensable cuando existe una disminución de la agudeza visual, una exoftalmía importante, una oftalmoplejía o no hay regresión de los signos físicos y generales a pesar de un tratamiento antibiótico adecuado. Un control clínico y oftalmológico estricto es indispensable en cuanto comienza el tratamiento, pero también alejado del episodio agudo para detectar posibles factores de recidiva.

Cualquier referencia a este artículo debe incluir la mención del artículo original: Dehesdin D et Darmaillacq L. Ethmoïdites aiguës chez l'enfant. Encycl Méd Chir (Editions Scientifiques et Médicales Elsevier SAS, Paris, tous droits réservés), Oto-rhino-laryngologie, 20-440-A-10, 2000, 8 p.

Bibliografía

[1] Aïdan P, Francois M, Prunel M, Narcy P. Cellulite de la région orbitaire chez l'enfant. *Arch Pédiatr* 1994 ; 1 : 879-885

[2] Andrieu-Guitrancourt J. Sinusites. In : ORL pédiatrique, pathologie cervico-maxillo-faciale. Paris : Doin, 1992 : 115-127

[3] April MM, Zinreich SJ, Baroody FM. Coronal CT scan abnormalities in children with chronic sinusitis. *Laryngoscope* 1993 ; 103 : 985-990

[4] Arjmand EM, Lusk RP, Muntz HR. Pediatric sinusitis and subperiosteal orbital abscess formation: diagnosis and treatment. *Otolaryngol Head Neck Surg* 1993 ; 109 : 886-894

[5] Barkin RM, Toddj K, Amer J. Periorbital cellulitis in children. *Pediatrics* 1978 ; 62 : 390-392

[6] Belus JF, Triglia JM, Dessi P. Sinusites et complications. ORL de l'enfant. Paris : Flammarion, 1996

[7] Berkley E. Ethmoitidis: pathophysiology and medical management. *Otolaryngol Clin North Am* 1985 ; 18 : 43-53

[8] Bharath S. The management of sinogenic orbital complications. *J Laryngol Otol* 1995 ; 109 : 300-303

[9] Brook I, Friedman EM, Rodrigues WJ. Complications of sinusitis in children. *Pediatrics* 1980 ; 66 : 568-572

[10] Capelier Y. Cellulites faciales. In : ORL pédiatrique, pathologie cervico-maxillo-faciale. Paris : Doin, 1992 : 65-70

[11] Chandler JR, Langenbrunner DJ, Stevens ER. The pathogenesis of orbital complications in acute sinusitis. *Laryngoscope* 1970 ; 80 : 1414-1428

[12] Clary RA, Cunningham MJ, Eavey RD. Orbital complications of acute sinusitis: comparison of CT sca and surgical findings. *Ann Otol Rhinol Laryngol* 1992 ; 101 : 598-600

[13] Davis WE, Templer J, Parsons DS. Anatomy of the paranasal sinuses. *Otolaryngol Clin North Am* 1996 ; 29 : 57-74

[14] Dewever M, Dfouny C, De Paepe E. L'ethmoïdite et ses complications orbitaires chez l'enfant. *Rev Méd Bruxelle* 1990 ; 11 : 54-58

[15] Fauchier F, Lescanne E, Sibel JP, Sirinelli D, Ployet MJ. Tuméfactions infectieuses aiguës de la région orbitaire chez l'enfant (TOIA). Indication du scanner en fonction de la clinique (résultats d'une étude multicentrique). *Rev Off Soc Fr ORL* 1999 ; 52 : 19-25

[16] Fearon B, Edmonds B, Bird R. Orbital-facial complications of sinusitis in children. *Laryngoscope* 1979 ; 89 : 947-953

[17] Fernbach SK, Naidich TP. CT diagnosis of orbital inflammation in children. *Neuroradiology* 1981 ; 22 : 7-13

[18] Froehlich P, Pransky SM, Fontaine P, Stearns G, Morgon A. Minimal endoscopic approach to subperiosteal orbital abscess. *Arch Otolaryngol Head Neck Surg* 1997 ; 123 : 280-282

[19] Gellady AM, Stanford TS, Ayyoub EM. Periorbital and orbital cellulitis in children. *Pediatrics* 1978 ; 61 : 272-277

[20] Giannoni CM, Steward MG, Alford EL. Intracranial complication of sinusitis. *Laryngoscope* 1997 ; 107 : 863-867

[21] Goodwin WJ. Orbital complications of ethmoitidis. *Otolaryngol Clin North Am* 1985 ; 18 : 139-147

[22] Goodwin WJ, Weinshall M, Chandler JR. The role of hight resolution computerised tomography and standardized ultrasound in the evaluation of orbital cellulitis. *Laryngoscope* 1982 ; 92 : 728-731

[23] Gutowski WM, Mulbury PE, Hengerer AS. The role of CT scans in managing the orbital complications of ethmoitidis. *Int J Pediatr Otorhinolaryngol* 1988 ; 15 : 117-128

[24] Handler LC, Davey IC, Hill JC. The acute orbite: differentiation of orbital cellulitis from subperiosteal abscess by computerized tomography. *Neuroradiology* 1991 ; 33 : 15-18

[25] Harboun-Cohen E, Vericel R, Bobin S. Ethmoïdites. *Encycl Méd Chir* (Éditions Scientifiques et Médicales Elsevier SAS, Paris), Oto-rhino-laryngologie, 20-440-A-10, 1992 : 1-9

[26] Harris GJ. Subperiosteal abscess of the orbit. *Arch Ophthalmol* 1983 ; 101 : 751-757

[27] Healy GB. Classics from the Laryngoscope: Chandler et al: « The pathogenesis of orbital complications in acute sinusitis ». *Laryngoscope*1997 ; 107 : 441-446

[28] Healy GB, Strong MS. Acute orbital swelling. *Laryngoscope* 1972 ; 82 : 1491-1498

[29] Henriksson G, Westrin KM, Kumlien J. A 13-year on childhood sinusitis: clinical presentations, predisposing factors and possible means of prevention. *Rhinology* 1996 ; 34 : 171-175

[30] Jezequel JA, Letrguilly P, Morlec M. Ethmoïdite et infection orbitaires chez l'enfant. *J Fr ORL* 1989 ; 38 : 278-286

[31] Kaplan DM, Briscoe D, Gatot A, Niv A. The use of standardized orbital ultra sound in the diagnosis of sinus induced infection of the orbit in children: a preliminary report. *Int J Pediatr Otorhinolaryngol* 1995 ; 48 : 155-162

[32] Legent F, Perlemuter L, Vanderbrouk C. Cahier d'anatomie ORL. Paris : Masson, 1986

[33] Lusk RP, Mc, Alister B, El Fouley A. Anatomic variation in pediatric chronic sinusitis. A CT study. *Otolaryngol Clin North Am* 1996 ; 29 : 75-91

[34] Maniglia AJ, Kronberg FG, Culbertson W. Visual loss associated with orbital and sinus diseases. *Laryngoscope* 1984 ; 94 : 1050-1059

[35] Manning SC. Endoscopic management of medial subperiosteal orbital abscess. *Arch Otolaryngol Head Neck Surg* 1993 ; 119 : 789-791

[36] Moloney JR, Badham NJ, McRae A. The acute orbit Preseptal (periorbital) cellulitis, subperiosteal abscess and orbital cellulitis due to sinusitis. *J Laryngol Otol* 1987 ; 12 (suppl) : 1-18

[37] Morgan PR, Morrison WV. Complications of frontal and ethmoid sinusitis. *Laryngoscope* 1980 ; 90 : 661-666

[38] Page EL, Wiatrak BJ. Endoscopic vs external drainage of orbital subperiosteal abscess. *Arch Otolaryngol Head Neck Surg*1996 ; 122 : 737-740

[39] Patt BS, Manning SC. Blindness resulting from orbital complications of sinusitis. *Otolaryngol Head Neck Surg* 1991 ; 104 : 789-795

[40] Pinzuti-Rodné V, Elmaleh M, Francois M, Williams M, Narcy P. Intérêt de l'échographie orbitaire dans les ethmoïdites de l'enfant. *J Radiol* 1999 ; 80 : 569-574

[41] Ployet MJ, Borderon JC, Capelier Y. Cellulite de la face. In : Infections ORL de l'enfant. Paris : Vigot, 1990

[42] Ployet MJ, Borderon JC, Goga D, Robier A. Les tuméfactions orbitaires aiguës inflammatoires de l'enfant. *Ann Pédiatr* 1984 ; 31 : 899-906

[43] Pransky SM, Low WS. Pediatric ethmoidectomy. *Otolaryngol Clin North Am*1996 ; 29 : 131-141

[44] Quinet B, Girschig H. Cellulites orbitaires et périorbitaires chez l'enfant. Conduite du traitement antibiotique. *Arch Pédiatr* 1995 ; 2 (suppl) : 69S-73S

[45] Rouviere H, Delmas A. Anatomie humaine descriptive, topographique et fonctionnelle. Paris : Masson, 1985

[46] Rubin SE, Rubin LG, Zito J, Goldstein MN. Medical management of orbital subperiosteal abscess in children. *J Pediatr Ophthalmol Strabismus* 1989 ; 26 : 21-27

[47] Sabiran E, Freyens P. Les atteintes orbitaires des sinusites aiguës chez l'enfant. *Acta Otorhinolaryngol Belg* 1979 ; 33 : 927-935

[48] Sajjadian A, Chundru U, Isaacson G. Prospective application of a protocol for selective non surgical management of suspected orbital subperiosteal abscesses in children. *Ann Otol Rhinol Laryngol* 1999 ; 108 : 459-462

[49] Samad I, Riding K. Orbital complications of ethmoitidis. *J Otolaryngol* 1991 ; 20 : 400-403

[50] Sanborn GE, Kivlin JD, Stevens M. Optic neuritis secondary to sinus disease. *Arch Otolaryngol* 1984 ; 110 : 816-819

[51] Saunders MW, Jones NS. Perorbital abscess due to ethmoitidis in a neonate. *J Laryngol Otol* 1993 ; 107 : 1043-1044

[52] Schramm VL, Curtin HD, Kennerdell JS. Evaluation of orbital cellulitis and results of treatment. *Laryngoscope* 1982 ; 92 : 732-738

[53] Shapiro GG, Virant FS, Furukawa CT, Pierson WE, Bierman CW. Immunologic defects in patients with refractory sinusitis. *Pediatrics* 1991 ; 87 : 331-316

[54] Skedros DG, Haddad JJ, Bluestone CD, Curtin HD. Subperiosteal orbital abscess in children: diagnosis, microbiology, and management. *Laryngoscope*1993 ; 103 : 28-32

[55] Soulière CR, Antoine GA, Martin MP, Blumberg AI, Isaacson G. Selective non-surgical management of subperiosteal abscess of the orbit: computerized tomography and clinical course as indication for surgical drainage. *Int J Pediatr Otorhinolaryngol* 1990 ; 19 : 109-119

[56] Spires JR, Smith JH. Bacterial infections of the orbital and perorbital soft tissues in children. *Laryngoscope*1986 ; 96 : 763-767

[57] Tarazi A, Shikani AH. Irreversible unilateral visual loss due to acute sinusitis. *Arch Otolaryngol Head Neck Surg* 1991 ; 117 : 1400-1401

[58] Towbin R, Han BK, Kaufman RA. Postseptal cellulitis: CT in diagnosis and management. *Radiology* 1986 ; 158 : 735-737

[59] Wald ER, Pang D, Milhoe GJ, Schramm VL. Sinusitis and its complications in the pediatric patient. *Pediatr Clin North Am*1981 ; 28 : 777-796

[60] Yarington CT. The prognosis and treatment of cavernous sinus thrombosis. *Ann Otol*1961 ; 70 : 263-267